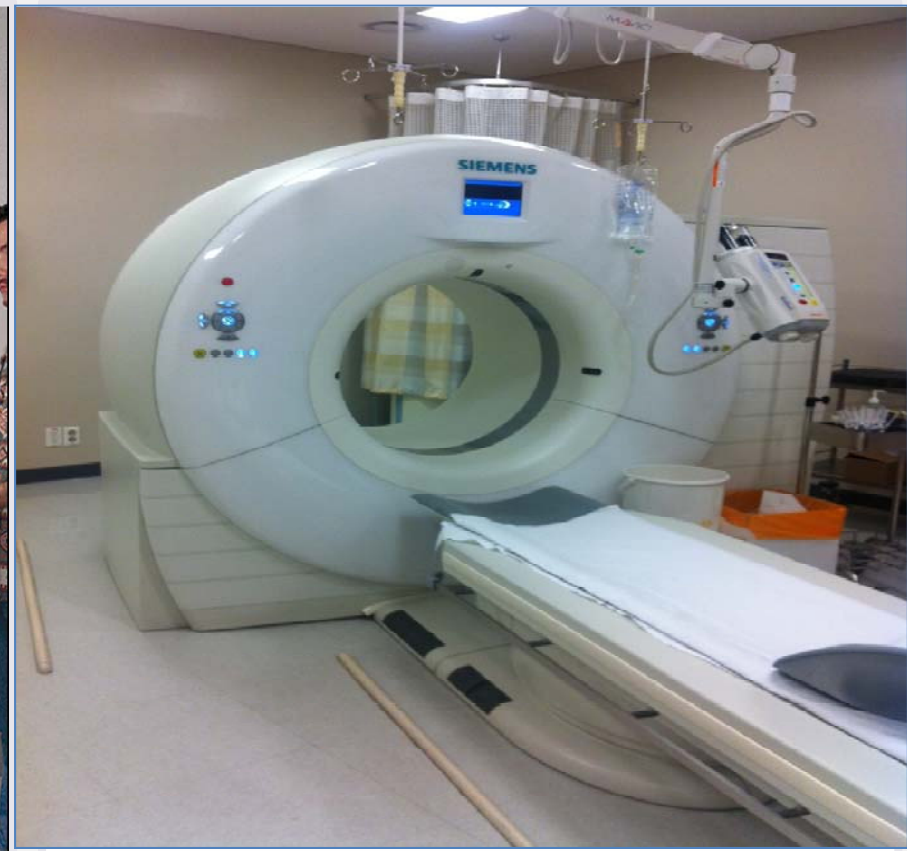


CT 검사 간호의 이해

서울아산병원
영상의학팀
한우연 간호사

CT 의 이해


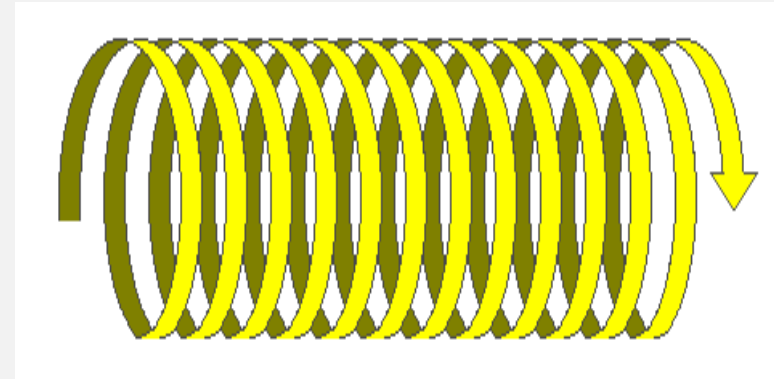
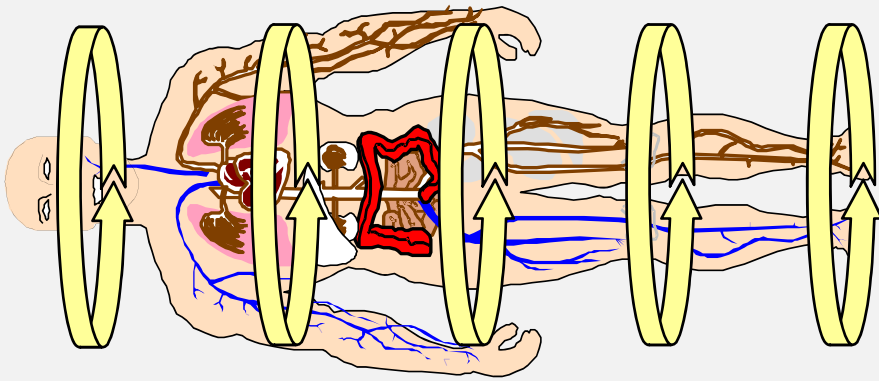
CT 의 기본 원리 및 장치의 구성



CT 의 기본 원리 및 장치의 구성

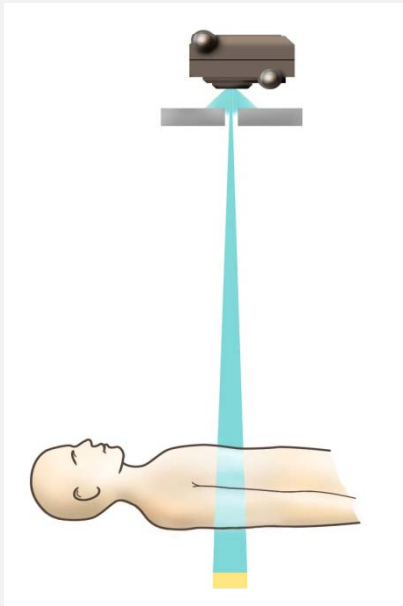
- CT는 단순 X-ray보다 연부 조직의 대조도가 뛰어나 조영제 투여로 혈관, 림프절, 연부 조직간의 구별을 할 수 있다.
 - 부위에 대한 X-선 흡수의 차이를 컴퓨터가 수학적인 기법을 이용하여 재구성하는 촬영하는 기법이다.
 - 이런 방법으로 인체의 각 단면과 각 지점에서의 X-선 흡수계수를 산출할 있다.

Conventional vs. spiral CT

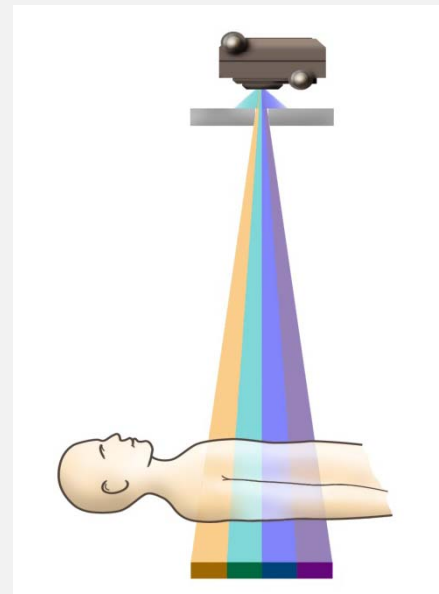


Multidetector CT

SDCT

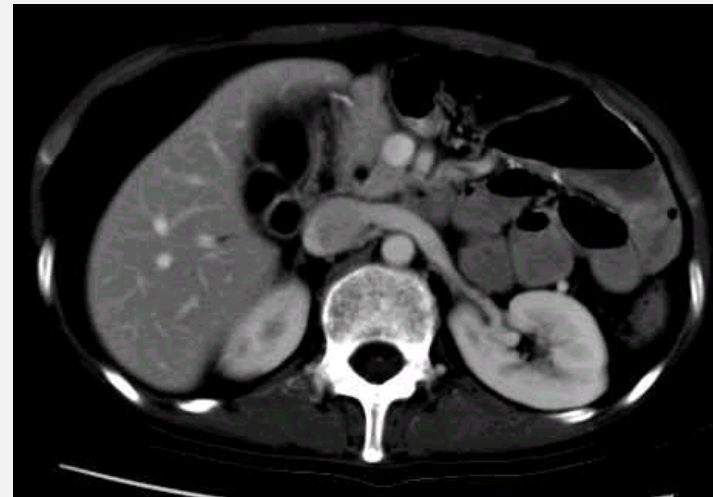
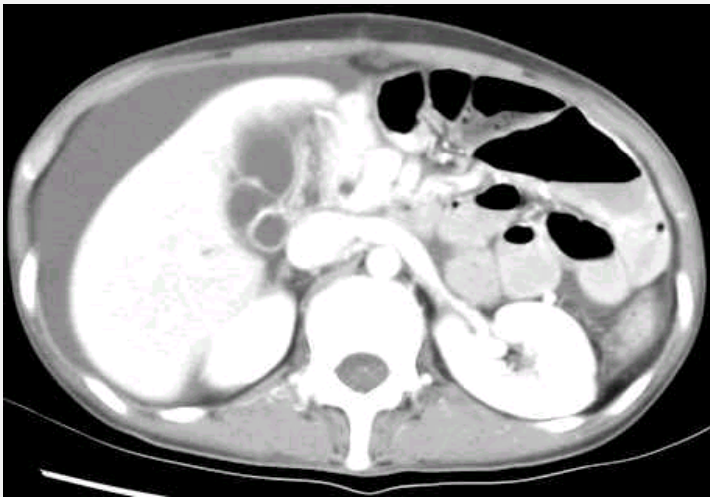
MDCT



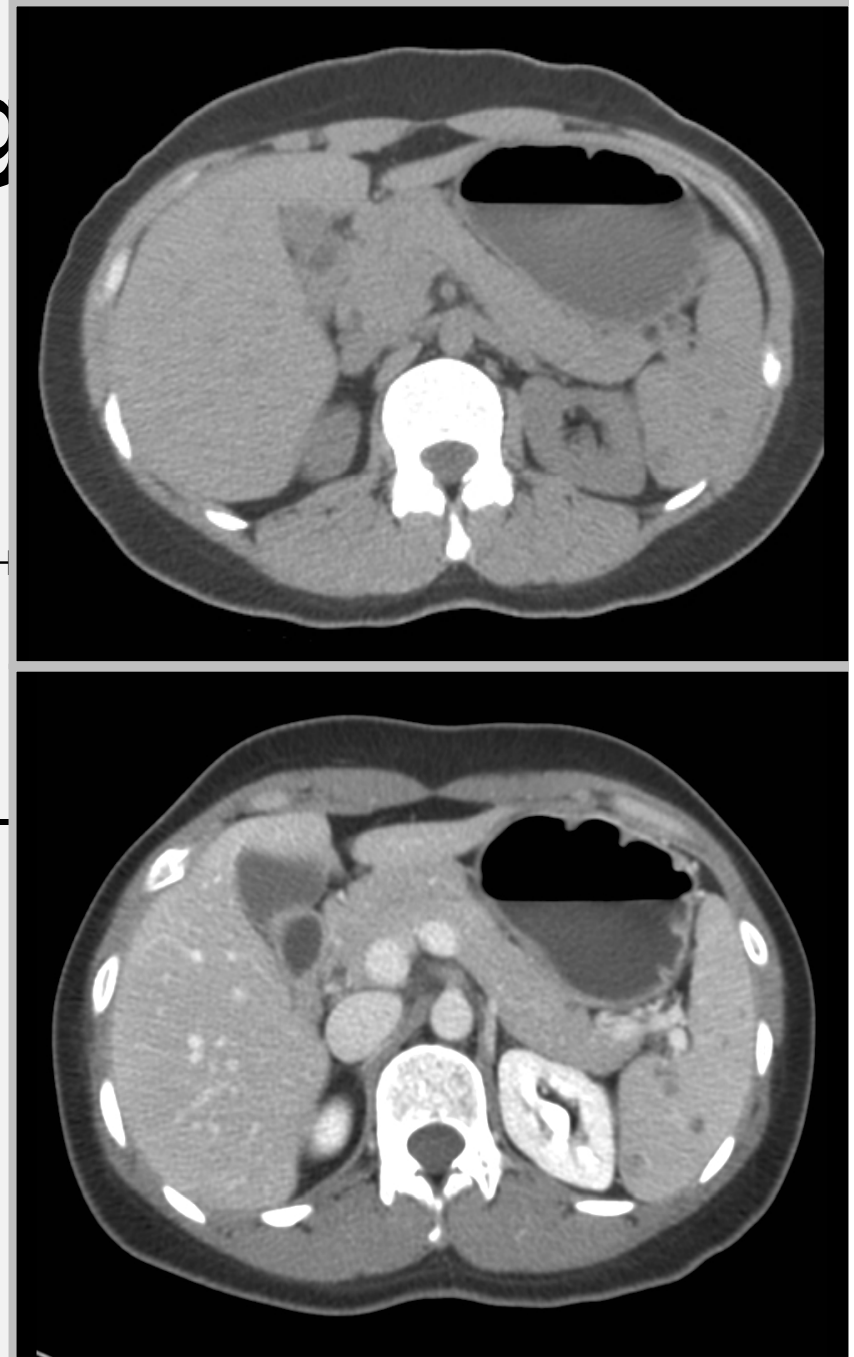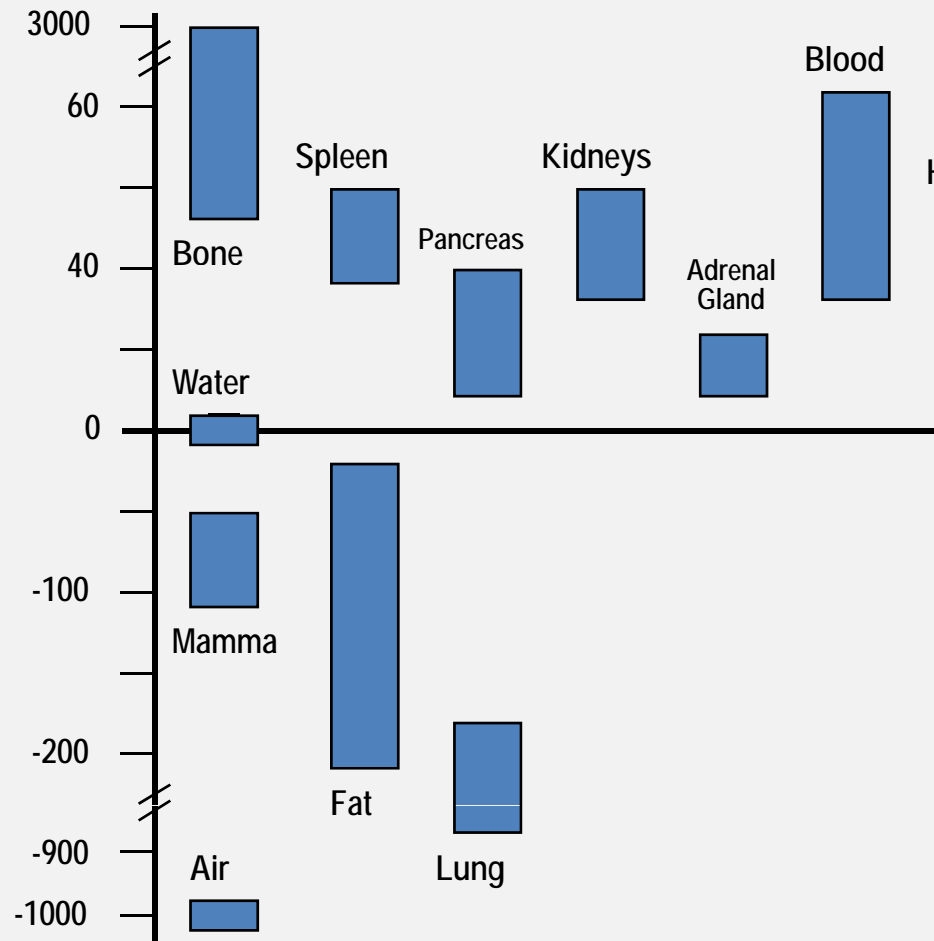
영상 표시(image display)

- CRT 모니터에 각 pixel이 갖는 CT number를 밝고 어두운 정도로 나타내는것
- ♣ Gray level : CT number의 중앙값(window level)
- ♣ Gray scale : CT number의 영역(window width)



영상 표시(image)

CT Number (Hounsfield No)



검사 간호

간호사 주요 업무(1)

- 조영제 부작용 환자 screen 및 처치
- Serum Cr level screen 및 처치
- 소아환자 sedation 및 처치
- 응급상황 시 적절한 대처
- IV route 확보 및 flow 확인(18~24G)
- Metformin 복용 환자의 안내 & 상담
- Bx 환자 post care
- 약품, 의료 소모품 청구, 의료기기 check
- 기타 문제사항 해결

간호사 주요 업무(2)

- CT enhance 및 부작용 관찰
- 병동 및 ICU 환자 condition 확인 및 예후 관찰
- CT guided Bx(Lung, Bone, Head & Neck, Kidney)등 검사 assist 및 환자 care
- CT guided Liver & Kidney RFA 등 시술 assist 및 환자 care
- 각 물품청구 및 관리

간호사 주요 업무(3)

- 투시 조영 IVP enhance
- SONO guided Liver RFA 시술 assist 및 환자 care
- SONO guided Prostate Bx 환자 care 지원
- 영상의학과 응급상황 발생시 인력지원
- 기타 문제사항 해결
- 2층 타부서의 응급상황 발생시 인력지원

검사 전 Screening 및 준비

검사 전 Screening-EMR Alert

The screenshot shows a medical software interface with the following components:

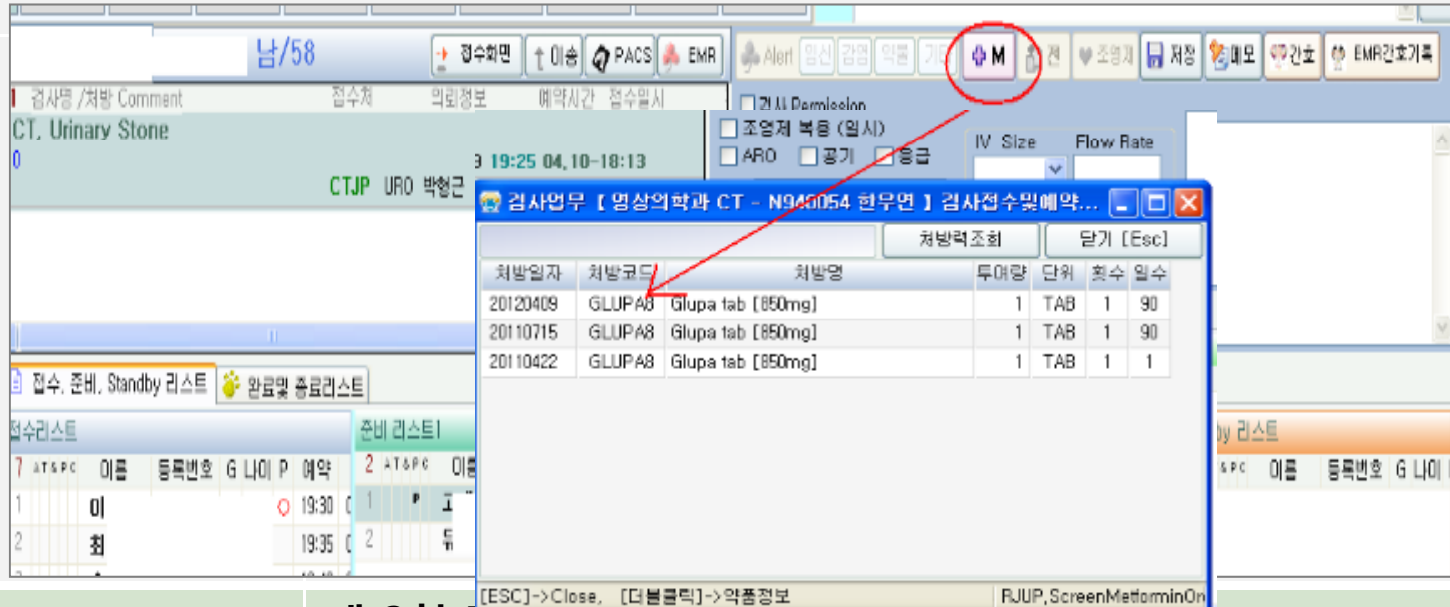
- Header:** 검사일시 (12.04.10 화 18:07 11), CT 대기관리 (개방단원)
- Schedule Table:**

서관	1	2	3	4	5	6	7	8	9
1		28 경 이 R5266P	17 린 R5211N		432 문		59 주	39 경	
2							42 박 H05b3		
3	99999999			99999999		99999999			99999999
- Exam List:**
 - 1 CT, Neck Other (ca flu, IOPAMIRO 300(일상))
 - 2 CT, Chest with Enhance (ca flu, OMNIPAGUE 300(나미코))
- Alerts:** Alert, 임신, 감염, 약물, 기타 (Circled in red with a red '2')
- Waiting List:**

ATSPC	이름	등록번호	G	나이	P	예약
1	이					19:30
2	고					17:40
3	최					19:35
4	손					19:40
5	김					20:40
6	최					19:25
7	최					21:10
8	유					20:40

EMR Alert 정보 확인 - 임신, 감염, 역격리 환자, 약물, 기타

검사 전 Screening-Metformin



Indication

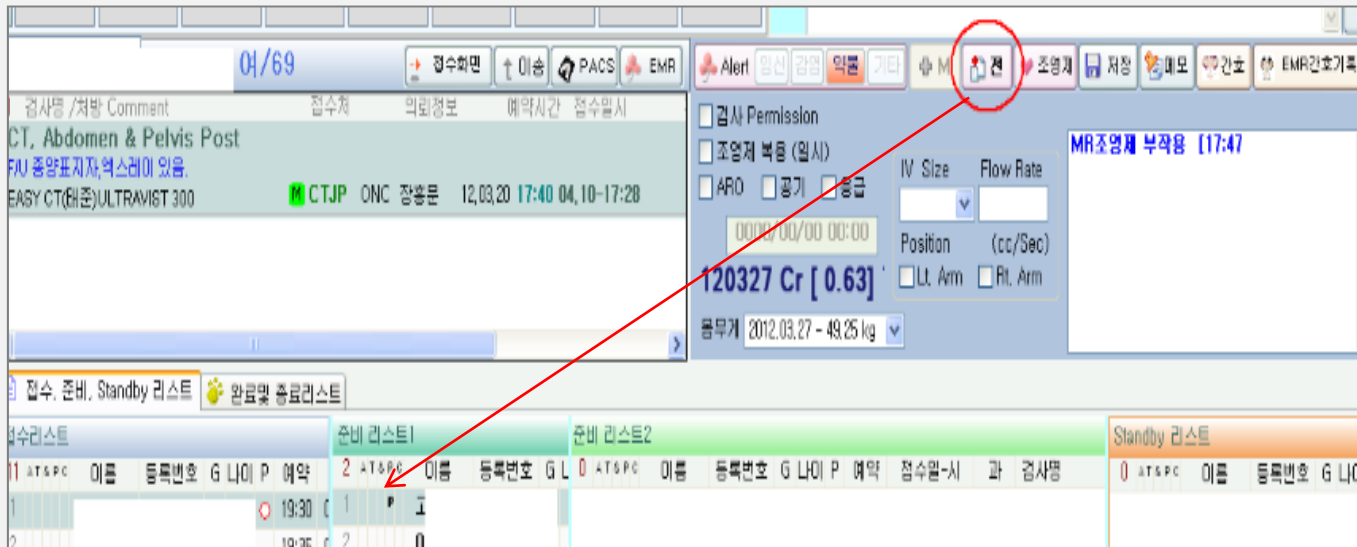
제 2형 당뇨병 치료제(인슐린 의존)
: 인슐린의 기능이 떨어져 혈당이 높아지는 경우

Warnings

Metformin 을 복용하는 환자 중 신기능이 떨어진 환자에서
Lactic acidosis(산도(pH) <7.25 / 혈장젖산 >5mmol/L)
(이노작용감소) 를 유발할 수 있음

검사 당일 아침 & 조영제 검사 후 48시간 동안 metformin 중단
검사 당일 복용 한 경우 : 6.5시간 이후(반감기) 검사 가능

검사 전 Screening-전처치 유무



전처치 처방 정보 -조영제 부작용

(Pd5, Peniramin, Solu-cortef)

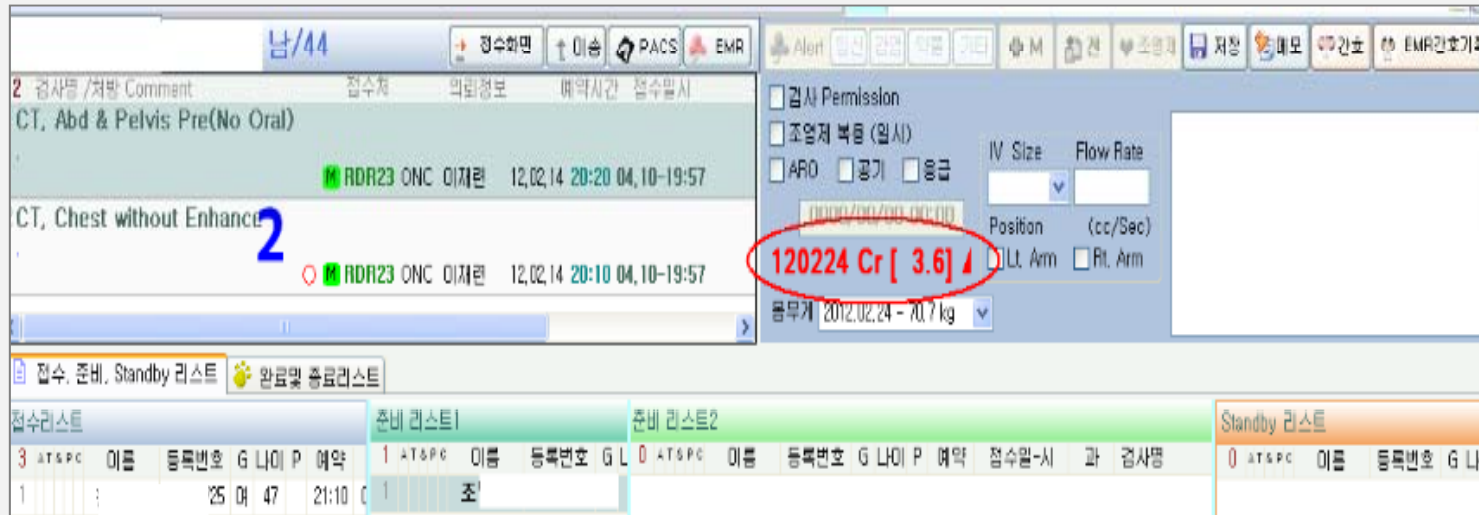
수면 유도 진정제

(Pocral, Midazolam, Ketamin, Ativan)



검사 전 Screening – serum creatinine

www.themegallery.com



골격근 수축에 사용되는 creatine phosphate의 분해 산물->신장으로 배설
-> 신장의 배설 기능과 정비례

조영제 유발 신병증(Radiocontrast induced Nephropathy)
: Iodine 조영제 사용 48~72시간 후 Cr 0.5mg/dL 이상 또는 25% 이상 증가

Prevention : Risk factor screen, Pre/Post Hydration
Iso or low Osmolarity contrast, Low Dose
AMC Screen 기준 Cr.1.5mg/dL 이상

검사 전 Screening - 조영제 부작용

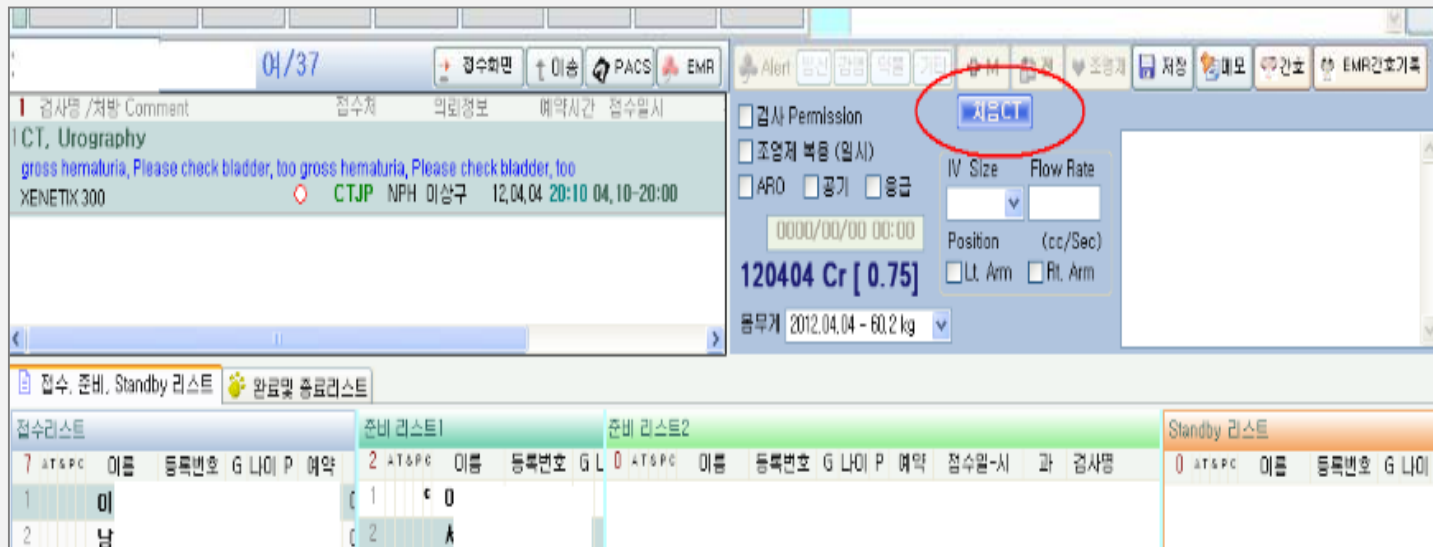
4/39 | 접수확인 | 이송 | PACS | EMR | Alert | 임진 | 감영 | 익분 | 기타 | M | 인건 | **조영제** | 저장 | 메모 | 간호 | EMR간호기록

검사명/처방 Comment | 접수처 | 의료정보 | 예약시간 | 접수일시 | 기니 Damloolan

CT, Chest | **조영제 부작용 history**

일자	진료과	검사실	검사명	조영제	기형학	전처치	작성일자	시간	부작용	후처치
2012/02/11	ONC	CT	CT, Chest with Enhance	옵니파큐 300 100ml,	두드러기, 가려움증,	Periramin 4mg IV(dilution) by Dr. 최상현(S/O)-RN김선희	2012/02/11	15:39	기타 부작용 없음	
2011/11/29	ONC	CT	CT, Chest with Enhance	옵니파큐 300 100ml,	두드러기, 가려움증,	Periramin 4mg IV(dilution) by Dr. 최상현(S/O)-RN김삼미	2011/11/29	10:37	기타 부작용 없음	oral hydration격려.
2011/09/15	ONC	CT	CT, Chest with Enhance	옵니파큐 300 100ml,	두드러기, 가려움증,	Periramin 4mg IV(dilution) by Dr. 신진호(S/O)-RN김유경	2011/09/15	07:03	기타 부작용 없음	
2011/07/07	ONC	CT	CT, Chest with Enhance	옵니파큐 300 100ml,	두드러기, 가려움증,	Periramin 4mg IV(dilution) by Dr. 홍길선(S/O)-RN이선자	2011/07/07	19:36	기타 부작용 없음	oral hydration격려.
2011/04/29	ONC	CT	CT, Chest with Enhance	옵니파큐 300 100ml,	두드러기, 가려움증	Periramin 4mg IV(dilution) by Dr. 홍길선(S/O)-RN김은정	2011/04/29	17:00	기타 부작용 없음	oral hydration격려.
2011/02/19	ONC	CT	CT, Chest with Enhance	옵니파큐 300 100ml,	두드러기, 가려움증	Periramin 4mg IV(dilution) by Dr. 강보경(S/O)-RN 한우연	2011/02/19	16:17	기타 부작용 없음	oral hydration격려,** 울트라 글기**
2010/12/09	ONC	CT	CT, Chest with Enhance	옵니파큐 300 100ml,	두드러기, 가려움증	Periramin 4mg IV(dilution) by Dr. 황재연(S/O)-RN임성미	2010/12/09	19:56	기타 부작용 없음	울트라 비스트 글기
2010/10/16	ONC	CT	CT, Chest with Enhance	옵니파큐 300 100ml,	두드러기, 가려움증	Periramin 4mg IV(dilution) by Dr. 황재연(S/O)-RN 한우연	2010/10/16	15:49	기타 부작용 없음	oral hydration격려.
2010/09/01	ONC	CT	CT, Chest with Enhance	옵니파큐 300 100ml,	두드러기, 가려움증,	Periramin 4mg IV(dilution) by Dr. 황재연(S/O)-RN 조진숙	2010/09/01	10:00	기타 부작용 없음	★울트라 글기★
2010/06/23	ONC	CT	CT, Chest with Enhance	울트라비스트 300 100ml	두드러기, 가려움증	Periramin 4mg IV(dilution) by Dr. 오탁선(S/O)-RN안주영	2010/06/23	20:00	피부반응, 가려움증, 약한 국소적 두드러기(발진).	Oral hydration 후 호전되며 귀가할때Rn 글소경 ★울트라비스트 제외★
2010/04/23	ONC	CT	CT, Abdomen & Pelvis Post	이지시티 450ml, 파마레미 300 150ml,	두드러기, 가려움증	Periramin 4mg IV(dilution) by Dr. 오탁선(S/O)-RN임성미	2010/04/23	20:00	기타 부작용 없음	
2010/02/13	ONC	CT	CT, Abdomen & Pelvis	옵니파큐 300 100ml,	두드러기, 가려움증	Periramin 4mg IV(dilution) by Dr. 오탁선(S/O)-RN안주영	2010/02/13	20:00	기타 부작용 없음	

검사 전 Screening- 처음 CT검사



CT처음 검사 - 타병원에서의 조영제 과거력 확인

(필요시 처치 필요 확인)

검사 진행 방법 설명

(조영제 주입시의 온열감, 오심, 구토 가능,
구강 수분 섭취)



검사 간호-환자 정보, 간호 연계

04/37 | 접수확인 | PACS | EMR | Alert | 임시 | 간호 | EMP간호기록

검사업무 [영상의학과 CT - N940054 한우연] 검사 간호 [당직 3085 오경환] [개발담당 이종국, 김경호, 최병호]

등록번호: 15 | 199년지 20-3840

검사명	코멘트	처방과	전화	처방의	주치의	전화	병동	병실	전화	처방일자	예약일자	예약시간	접수시간
CT, Chest with Enhance	림프종	ONC	320	남	남	883209				2012.01.10	2012.04.10	20:50	19:34
CT, Abdomen & Pelvis Post	림프종	ONC	320	남	남	883209				2012.01.10	2012.04.10	20:50	19:34
CT, Neck Other	림프종	ONC	320	남	남	883209				2012.01.10	2012.04.10	20:40	19:34

상병코드 주 영문명 한글명 신체계측 SPB DBP PR 키 몸무게

C869	Y	Non-Hodgkin's lymphoma, unspecified type	상세포형의 비호지킨 림프종	20120110	0	0	0	171	72
				20110719	0	0	0	171	67

코드	처방명	검사부서	예약일	결과	접수일자
0	20120110 R5253 CT, Chest with Enhance	영상의학과	201204	0.91	2012.01.0
	R5234 CT, Neck Other	영상의학과	201204	0.99	2011.10.1
	R5273 CT, Abdomen & Pelvis Pos	영상의학과	201204	0.8	2011.07.1
I	20110105 H1142 Foley Catheterization	비뇨기검사실		0.9	2011.04.0
O	20101005 R5253 CT, Chest with Enhance	영상의학과		0.8	2011.01.1
	R5234 CT, Neck Other	영상의학과		0.9	2010.12.2
	R5273 CT, Abdomen & Pelvis Pos	영상의학과		1.0	2010.09.2
I	20091116 S7041 Bone Marrow Aspiration Bli	진검 (골수천자)			

신체계측 | 가슴꽃 | 전체처방 | 진단검사 | E Cart

내원 일자	시간	과	주치의
2012 04.17	1515	ONC	
04.17	1120	NS	
03.21	1645	ONC	
03.21	1610	NS	
03.21	1200	DR	py.CI
01.10	1445	ONC	
2011 10.18	1415	ONC	
07.19	1430	ONC	
04.19	1330	ONC	
04.19	1210	NS	
01.26	1410	NS	
01.12	퇴원		

전체 공지

- PMAT 번호: 889494 (대상: 만 18세 이하 소아청소년 병행 입원환자)
- 4/16~20 (숙지사항 답변 준비해야 합니다.) AGS 중간 자체 평가 (환자안전-정확한 의사소통/기술/단상/숙취생/안전관리/환자안전 지속적인 중 향상)
- 4월 URO 당직의 - 0521 8pm 이후 통화가능 (call 안함 82b)
- PS CI 113

시간CT | Ventolin pull | 저장

Lasix 2@ 13ml 이후 채워놓겠습니다 미수납 관계로...
 → TLD 교환하세요!!! CT안쪽에있음→
 -herben, dobuta2: 4/26 교환

→ AGS 관련 →

- 1) 냉각고 보편항 교체(번호는 70) 대상은 마우랑항 의심할 권이 부여될것입니다. 대상고 약품냉장고이니 음식 넣지 마세요.
- 2) 각방 물품(약품) 유효기간 확인해주세요.

준비수
 1-3년
 4-6년
 7-9년
 ER 실

조회 완료 | RJUP.ScreenExamNurse

CT, Coronary artery

- 준비사항

- 18G IV Line 확보

- BP, PR check

- : SBP가 100mmHg인 경우 검사시 NTG나 Isoket spray투약을 skip한다.

- : PR 80회/min이상인 경우,
이미 다른 β - blocker를 복용했거나 심한 천식이 아니라면 β - blocker인 concor 2.5mg po 사용한다.

CT, Cardiac Stress Test

- 준비사항

양팔 18G IV Line 확보

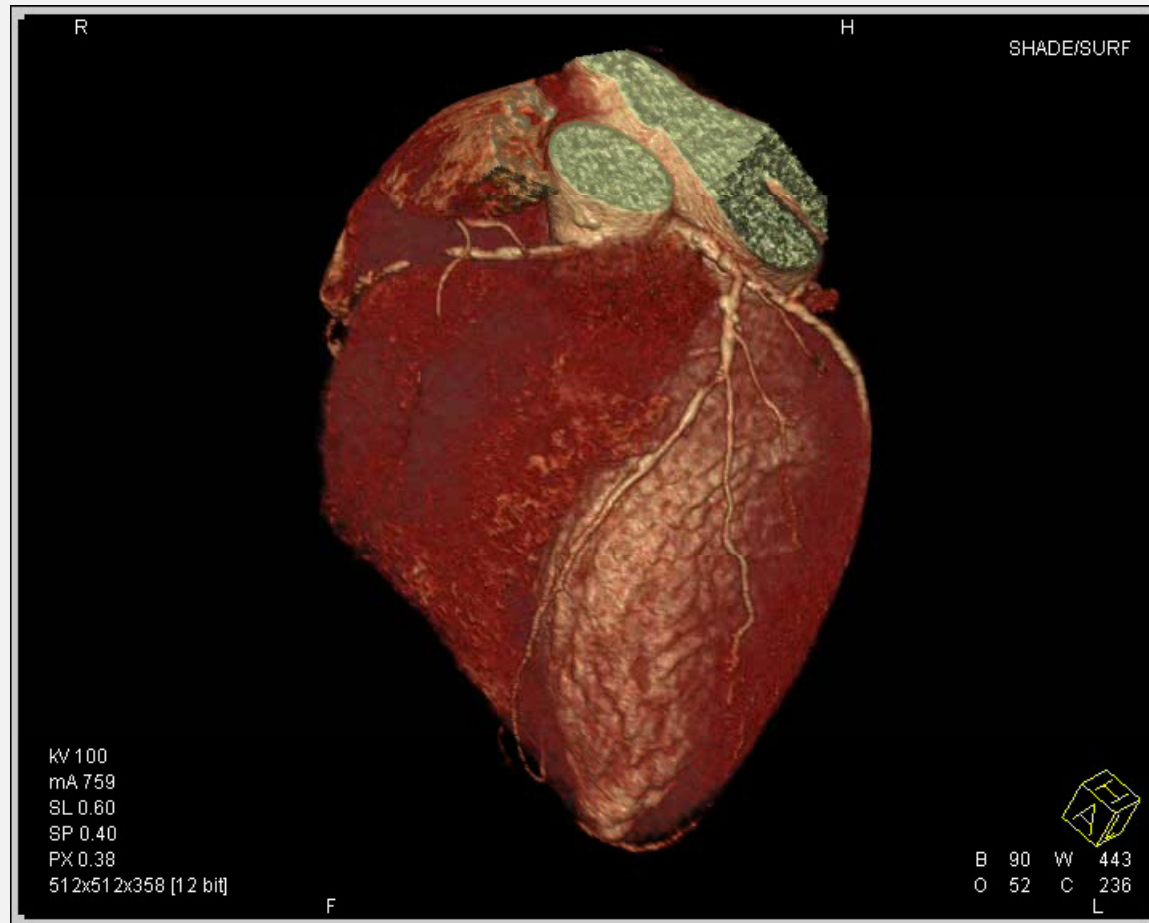BP, PR check

: SBP가 100mmHg인 경우 검사시 NTG나
Isoket spray투약을 skip한다.

Adenosine 140mcg/kg/min 사용

Adenosine과 조영제를 동시 주입하면서 scan

CT, Coronary 3D 영상



조영제 부작용 환자 간호

조영제 (Contrast media)

■ 방사선 진단학

- 투과한 방사선의 투영도에 따라 조직의 음영 차이를 비교 관찰하는데 조직의 방사선 흡수 정도, 화학적 성분 차이에 의해 일어난다.

■ 조영제

- 주위 조직보다 X-ray감쇄가 큰, 높은 원자의 물질로 인체 내에 투입후 방사선 영상에 의해 조직이 구분되는 물질

조영제의 종류

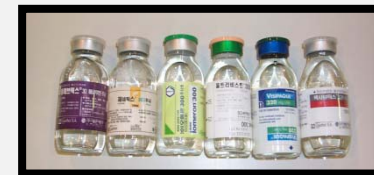- 조영되는 음영 차이에 따라,

Negative contrast media(음성조영제)

- Air, O₂, N₂, CO₂

Positive contrast media(양성조영제)

- Water soluble : Ionic / Non-ionic
- Suspensions(*Barium*)
- Oily(*LipiodolTM*)



Paramagnetic조영제 — MR 조영제

Ultrasound용 조영제

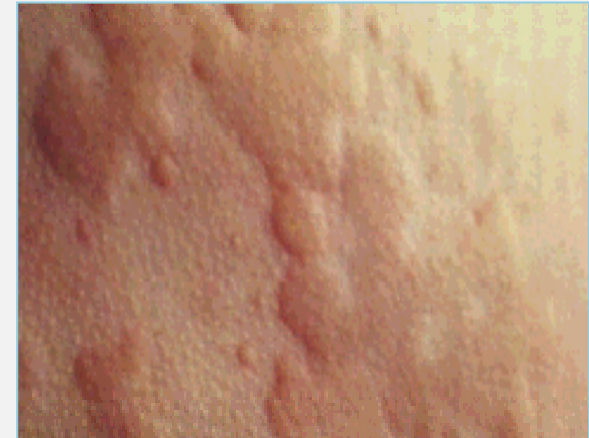조영제의 구비조건

- **High radio-opacity**를 지니고 있을 것
- **Low viscosity**를 지니고 있을 것
- 독성이 없고, 가능한 무자극, 무미, 무취.
- 적당한 유동성이 있고 목적조직에 대해 친화력이 있어야 할 것
- 수용성, 검사후 배설, 제거가 용이할 것
- 혈관내에서 spasm이나, thrombogenesis 장애가 없어야 할 것
- **Low or Same osmolality**(as Human serum)
- **Low Protein binding**

조영제 부작용(1)

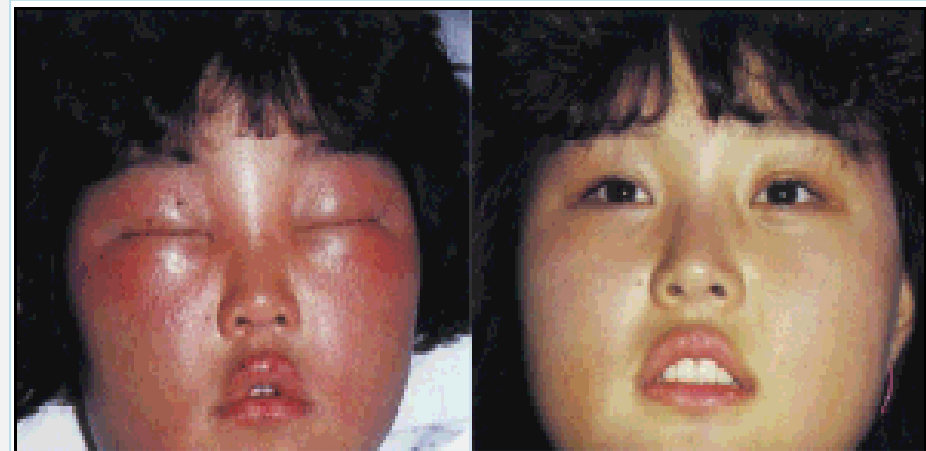- 소화기계

- N/V
- intestinal cramps
- diarrhea



- 피부계

- urticaria
- pruritis
- angioedema
- facial flushing



조영제 부작용(1)

- 호흡기계

- laryngeal & upper airway edema
- bronchospasm
- bronchial secretion
- peribronchial congestion

- 심장계

- hypotension, cardiac arrhythmia
- shock
- cardiac arrest

조영제 부작용(2)

■ 신장, 비뇨기계

* Risk factor

- 신기능이 떨어진 환자
- 당뇨, 고령자, 저혈압 환자
- 동맥혈량 감소(탈수, CHF)
- 고용량의 조영제 사용,
짧은 간격으로 여러 번의 조영제 사용

조영제 부작용(2)

■ 신장, 비뇨기계

* 신독성 예방법

- Risk factor가 있는지 확인한다.
- BUN/Cr을 확인한다.
- Half saline을 사용한다.
- 조영제 사용을 최소화한다.
- 신독성이 있는 약물과의 병용을 피한다.
(NSAIDS, aminoglycosides, ACE inhibitor)
- 삼투 농도가 낮은 조영제를 사용한다.

조영제 부작용(3) Extravasation

■ Risk factor

* The technique

- Use power injector
- Less optimal injection site
- Large volume of CM
- High osmolar CM

* The patient

- Unable to communicate
- With fragile or damaged veins
- With arterial insufficiency
- With compromised lymphatic and/or venous damage

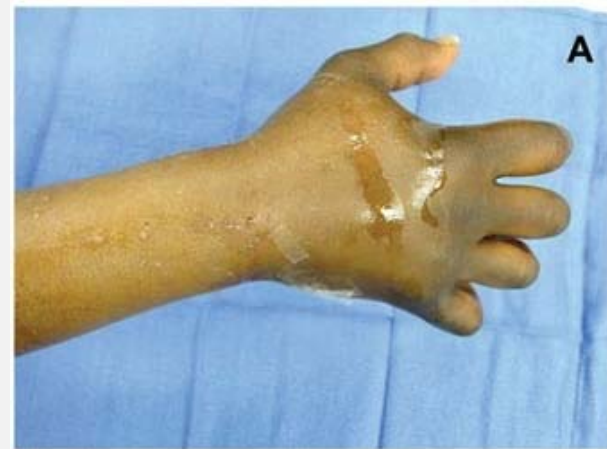조영제 부작용(3) Extravasation

- **To reduce the risk**

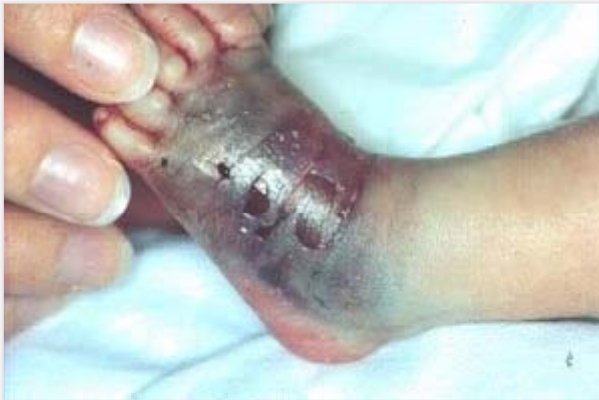- Careful IV technique
- Use low osmolar CM

- **Type of injury**

- Most injuries are minor
- Skin ulceration, soft tissue necrosis, compartment syndrome



조영제 부작용(3) Extravasation



■ Assess

Skin

Condition
Color
Firmness

Circulation
Sensation
Motion

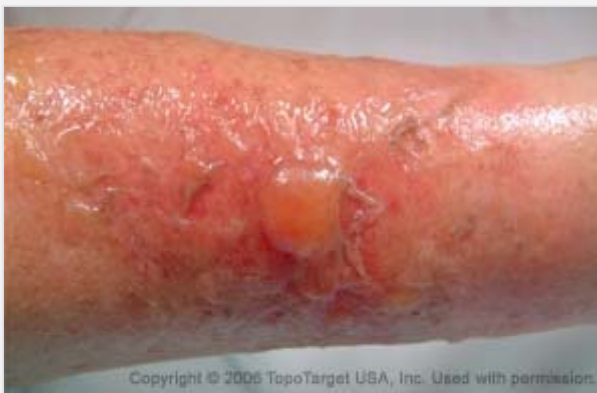■ Treatment

Dressing

Elevation

Elastic band
Ice pack

Plastic
Surgeon
consult



Anaphylaxis

- IgE mediated,
- Rapid developing,
- Systemic allergic reaction

Anaphylactoid reaction

- mast cell이 파괴되어
- histamine을 방출
- 아나필락시스와 증상은 유사하나 항체가 관여하는 진정한 알러지는 아닌 반응

조영제 부작용 - 중등도별 증상

AMC 약물 반응 위원회
가이드

특별한 처치

- 오심, 구토, 복통, 설사,
- 고혈압, 두통, 발열, 오한

필요없음

경증

- 재채기, 기침, 코 막힘
- 두드러기, 가려움증, 홍조

중증

- 어지러움, 호흡곤란
- 저혈압, 서맥
- 전신적 두드러기, 혈관 부종



조영제 부작용-전신부작용의 예방

ESUR

PD(prednisolone) 30mg
or
Methylprednisolone 32mg
Before 12hrs & 2hrs P.O
Anti-Histamine

AMC

N/S Hydration,
Peniramin 4mg,
(N/S 10cc mix)
Solu-cortef 200mg
or
PD(prednisolone) 40mg
Before 13hrs & 1hrs P.O



조영제 부작용- 발생시 대처

AMC

Anaphylactoid reaction
Anaphylactic reaction

호흡곤란
경련
의식소실

Pt.
monitoring
O2 Supply
당직의 Call

CPCR,
필요시 ER 전원
이나 중환자실
이송

N/S hydration
Peniramin 4mg
Solu-cortef 200mg
Prn. Epinephrine
0.3~0.5 IM



조영제 부작용- 지연성 부작용

조영제 투여 후1hr~1wk 사이에 일어나는 반응

ESUR

오심/구토, 두통/발열

근골격계 통증

->조영제와 무관한 것이 많음

-다른 약물에 의한 피부반응 처치와 유사

-심각한 지연성 부작용 있던 환자

--Steroid 제재 복용

--의사와 상담

AMC

두통/발열

두드러기/가려움증

피부각질

- 전화 or 내원문의
조영제 부작용 증상
여부 확인

- 필요시 내원
(or Local Clinic 내원)

- 당직의 진찰

PO(Steroid제제)처방

-전화상담 확인

